

Purple Urine Bag Syndrome

Ade Dharmawan

Departemen Mikrobiologi, Fakultas Kedokteran dan Ilmu Kesehatan
 Universitas Kristen Krida Wacana, Jakarta, Indonesia
 Alamat Korespondensi: ade.dharmawan@ukrida.ac.id

Abstrak

Purple Urine Bag Syndrome (PUBS) merupakan kasus yang jarang, namun dapat terjadi pada pasien dengan pemasangan kateter yang berkepanjangan, terutama pada keadaan imobilisasi. Kejadian PUBS dikaitkan dengan diet yang mengandung triptofan, urine yang bersifat alkali, konstipasi dan banyaknya bakteri yang menghasilkan sulfatase/fosfatase pada urine. Warna ungu yang terjadi disebabkan oleh adanya kombinasi pigmen *indigo* (warna merah) dan *indirubin* (warna biru) sebagai hasil metabolisme dari diet yang mengandung triptofan. PUBS biasanya tidak berbahaya namun sering membuat pasien cemas. Tatalaksana PUBS adalah dengan mengganti kateter urin dan pemberian antibiotik yang sesuai.

Kata Kunci: kantong urin, kateter urin, *purple urine bag syndrome*

Purple Urine Bag Syndrome

Abstract

Purple urine bag syndrome (PUBS) is a rare disease entity, but can occur in patients with prolonged urinary catheterization and chronic debilitated states. Incidence of PUBS has been related to dietary tryptophan, alkaline urine, constipation in elderly and the presence of large numbers of bacteria which can produce sulphatase / phosphatase in urine. The discoloration of purple colour of urine is due to the presence of indigo and indirubin pigments as a result of tryptophan metabolism. PUBS is usually harmless but can be distressing for patients. PUBS can be managed by replacing the urinary catheter and give appropriate antibiotics.

Keywords: *purple urine bag syndrome, urinary catheters, urine bag*

Pendahuluan

Purple Urine Bag Syndrome (PUBS) adalah keadaan klinis yang jarang terjadi. Kasus PUBS pertama kali dilaporkan pada tahun 1978 yang ditandai dengan perubahan warna urin menjadi ungu pada kantong urine. Kondisi ini umumnya terjadi pada perempuan, lansia yang membutuhkan pemakaian kateter urine jangka panjang akibat berbagai kelemahan kronis, kondisi urin dengan pH > 7 (basa), konstipasi dan infeksi saluran kemih berulang (table 1).^{1,2} Infeksi saluran kemih berulang akibat pemakain kateter urine jangka panjang, jumlah bakteri dalam urin yang banyak (Tabel 1)³⁻⁷ dengan bakteri patogen yang menghasilkan enzim sulfatase dan fosfatase akan memetabolisme asam amino triptofan yang

diperoleh dari diet menjadi pigmen indirubin yang berwarna merah, dan indigo yang berwarna biru, yang bila keduanya bercampur akan menghasilkan warna ungu pada urine. Walaupun keadaan ini tidak berbahaya, tetapi munculnya urine berwarna ungu akan membuat pasien gelisah.^{1,8,9}

Prevalensi PUBS dilaporkan berkisar 8,3% - 16,7% pada pasien dengan pemakaian kateter urine jangka panjang.³⁻⁷ Perubahan warna pada urine biasanya muncul setelah sekitar 2-3 bulan penggunaan kateter, dan akan tampak jelas setelah lebih dari 1 tahun. Perubahan warna ungu tidak hanya terjadi di dalam kantong urine, tetapi juga pada kateter suprapubik atau uretral.^{5,10,11} Kondisi ini biasanya akan membaik saat bakteri patogen penyebab telah teratasi.

How to Cite:

Dharmawan A. Purple Urine Bag Syndrome. J Kdokter Meditek, 2022; 28(3), 331-334. Available from:

<http://ejournal.ukrida.ac.id/ojs/index.php/Meditek/article/view/2315/version/2305> DOI: <https://doi.org/10.36452/jkdoktermeditek.v28i3.2315>

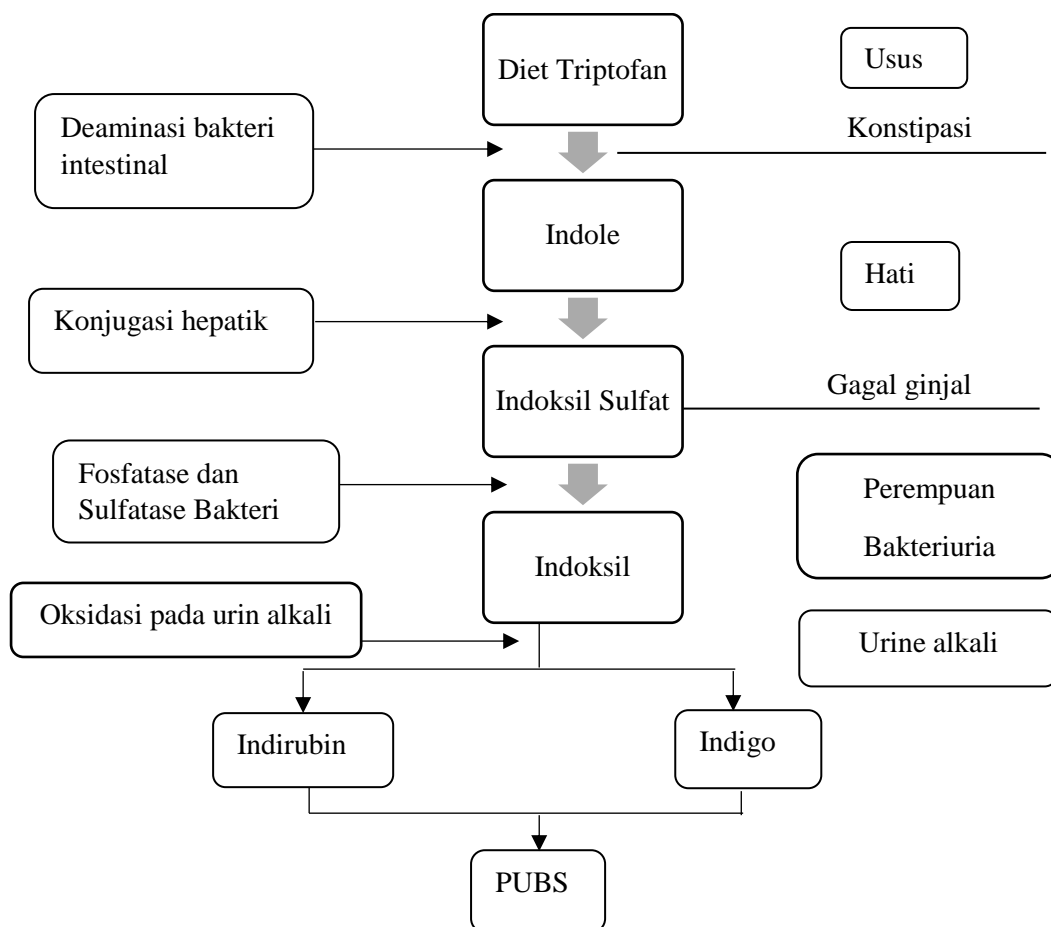
Tabel 1: Faktor Risiko untuk PUBS^{1,12,13}

Faktor risiko	Mekanisme
Perempuan	Predisposisi anatomi untuk ISK
Peningkatan diet triptofan	Peningkatan pembentukan substrat
Urine basa	Membantu oksidasi indoksil
Konstipasi kronik	Peningkatan waktu dan substrat untuk bakteri
Kateterisasi kronik	Peningkatan risiko ISK
Peningkatan bakteri pada urine	Availabilitas sulfatase/fosfatase bakteri
Gagal ginjal	Gangguan klirens indoksil <i>sulfatase</i>

Etiologi dan Patogenesis

Bakteri yang berperan dalam terjadinya PUBS antara lain, *Escherichia coli* (tersering), *Citrobacter* sp., *Enterobacter* sp., *Enterococcus* sp., *Klebsiella pneumonia*, *Morganella morganii*, *Pseudomonas aeruginosa*, *Proteus* sp., *Providencia* sp., dan *Staphylococcus aureus*.^{12,14,15} Bakteri penyebab ISK (Infeksi Saluran Kemih) tersebut di atas akan memetabolisme produk triptofan yang bersumber dari saluran pencernaan. Flora bakteri usus normal akan mengubah triptofan menjadi indole. Indole kemudian diserap dan

mencapai hati melalui sirkulasi portal. Di hati akan terkonjugasi untuk menghasilkan indoksil sulfat yang disekresikan ke dalam urine. Dalam urine enzim fosfatase dan sulfatase yang dihasilkan oleh bakteri tertentu akan mengubah indoksil sulfat menjadi indoksil. Indoksil kemudian dioksidasi menjadi indirubin (pigmen biru) dan indirubin (pigmen merah). Pigmen ini bercampur dan bereaksi dengan selang kateter maupun kantong urine yang mengandung PVC (*polyvinyl chloride*) yang akan menghasilkan warna ungu pada kantong urine dan dikenal sebagai PUBS (Gambar 1).^{13,14,16-18}



Gambar 1. Patofisiologi Terjadinya PUBS^{6,11,14}

Tatalaksana

PUBS merupakan sindrom yang tidak berbahaya, dan tidak bergejala di hampir semua kasus. Prognosisnya baik jika tidak ada komplikasi infeksi pada saluran kemih.¹² PUBS dapat dikelola dengan mengganti kateter urine, dan pemberian antibiotik yang sesuai terhadap penyebab infeksi saluran kemih. Kultur urine sangat penting untuk dilakukan karena merupakan langkah awal untuk membantu pemilihan antibiotik definitif pada kasus PUBS. Pencegahan dapat dilakukan dengan menjaga kebersihan urogenital dan kateter urine, serta pengendalian konstipasi dengan manajemen nutrisi yang tepat sangat penting untuk pencegahan PUBS.^{14,19,20}

Penutup

Purple Urine Bag Syndrome merupakan suatu kondisi yang dapat terjadi pada pasien dengan riwayat penggunaan kateter urine jangka Panjang yang ditandai dengan perubahan warna urine menjadi ungu pada selang kateter dan kantung urine. Beberapa faktor risiko terjadinya PUBS adalah jenis kelamin perempuan, lansia, diet *triptofan* berlebihan, penggunaan kateter jangka panjang, kondisi urine basa, ISK berulang dan konstipasi. Menjaga kebersihan urogenital, kateter urine serta manajemen nutrisi yang baik dapat mencegah terjadinya PUBS.

Daftar Pustaka

1. Khan F, Chaudhry MA, Qureshi N, Cowley B. Purple urine bag syndrome: An alarming hue? A brief review of the literature. *Int J Nephrol*. 2011;2011:1-3.
2. Al Montasir A, Al Mustaque A. Purple urine bag syndrome: case report. *J Fam Med Prim Care*. 2013;2(1):104-5.
3. Peters P, Merlo J, Beech N, et al. The purple urine bag syndrome: A visually striking side effect of a highly alkaline urinary tract infection. *J Can Urol Assoc*. 2011;5(4):233-4.
4. Traynor BP, Pomeroy E, Niall D. Purple urine bag syndrome: A case report and review of the literature. *Oxf Med Case Reports*. 2017;2017(11):215-7.
5. Hadano Y, Shimizu T, Takada S, Inoue T, Sorano S. Purple urine bag syndrome. *Int J Gen Med*. 2012;5:707-10.
6. Sabanis N, Paschou E, Papanikolaou P, Zagkotsis G. Purple urine bag syndrome: More than eyes can see. *Curr Urol*. 2019;13(3):125-32.
7. de Menezes Neves PDM, Coelho Ferreira BM, Mohrbacher S, Renato Chocair P, Cuvello-Neto AL. Purple urine bag syndrome: a colourful complication of urinary tract infection. *Lancet Infect Dis*. 2020;20(10):1215.
8. Karekar RR, Bhat SM, Pradhan NP, Kulkarni TS, Patel R. Rare case report of purple urine bag syndrome. *Indian J Appl Res*. 2013;3(12):464-5.
9. Barman B, Lyngdoh M, Lynrah K, Warjri S. Purple urine bag syndrome. *J Assoc Physicians India*. 2016;64:91-2.
10. Demelo-Rodríguez P, Galán-Carrillo I, del Toro-Cervera J. Purple urine bag syndrome. *Eur J Intern Med*. 2016;35:e3-e4.
11. Elahi R, Tabatabaee SM, Heydariezade SA, Ranjbar M. Purple urine bag syndrome as a rare manifestation of urinary tract infection: A case report. *Clin Med Res*. 2014;3(6):171-3.
12. Kalsi DS, Ward J, Lee R, Handa A. Purple urine bag syndrome: A rare spot diagnosis. *Dis Markers*. 2017;2017
13. Kayal A, Dhanuka S, Mukhopadhyay BC, Mandal TK, Bansal CL. Purple urine bag syndrome in benign prostatic hyperplasia patient. *Ren Replace Ther*. 2017;3(1):1-5.
14. Saraireh M, Gharaibeh S, Araydah M, Al Sharie S, Haddad F, Alrababah A. Violet discoloration of urine: A case report and a literature review. *Ann Med Surg*. 2021;68:102570.
15. Yang HW, Su YJ. Trends in the epidemiology of purple urine bag syndrome: A systematic review. *Biomed Reports*. 2018;8(3):249-56.
16. Mohib O, Roland T, Fontaine M, Laurent F, Rossi C. Purple urine bag syndrome is a rare manifestation of bacteriuria on bladder catheter: case report. *African J Urol*. 2021;27(1):0-3.
17. Kumar U, Singh A, Thami G, Agrawal N. Purple urine bag syndrome: A simple and rare spot diagnosis in Uroscopic rainbow. *Urol Case Reports*. 2021;35(November 2020):101533.
18. Van Keer J, Detroyer D, Bammens B. Purple urine bag syndrome in two elderly men with urinary tract infection. *Case Reports Nephrol*. 2015;2015:1-3.
19. Mondragón-Cardona A, Jiménez-Canizales CE, Alzate-Carvajal V, Bastidas-Rivera F, Sepúlveda-Arias JC. Purple urine bag

syndrome in an elderly patient from Colombia.
J Infect Dev Ctries. 2015;9(7):792-795.
20. Chow CG, Achilleos K, Goshai CH. Medicine

in pictures: Purple urine bag syndrome. Br J
Med Pract. 2011;4(4):10.